القلب: عضلة حمراء مخططة لا إرادية ،حجمها بحجم قبضة اليد ، تقع في التجويف الصدري بين الرئتين إلى الناحية اليسرى، شكلها مخروطي قاعدتها نحو الأعلى وذروتها نحو الأسفل ،مستندة على عضلةالحجاب الحاجز ،ويحيط بالقلب قميص خارجية مصلية تدعى التامور.

القلب محاط بغشاء التامور

القلب بعد إزالة غشاء التامور

الوجه الخلفي الظهري الوريدي للقلب

يتميز هذا الوجه مباشرة من **نقطتي علام** :

- تسطح هذا الوجه .
- وجود ثلم عمودي مستقيم في منتصف هذا الوجه ،يسكن فيه الوريد الاكليلي .

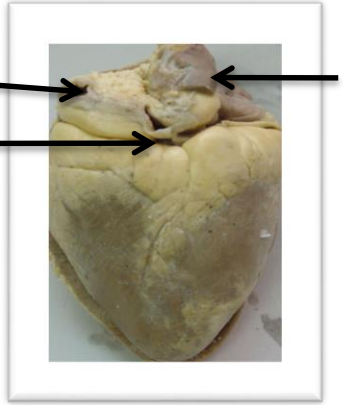

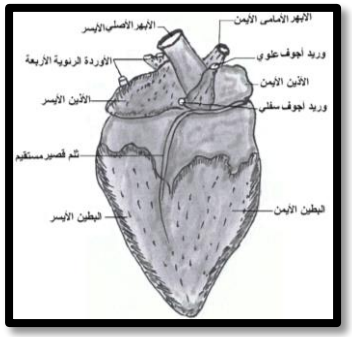

- ✓ يرد إلى**الأذينة اليسرى** :الأوردة الرئوية الأربعة.
- ✓ يرد إلى**الأذينة اليمنى** كلا من :

١) الوريد أجوف علوي .

٢) الوريد اجوف سفلي .

٣) الوريد إكليلي .

خطوات تشريح النصف الأيمن للقلب

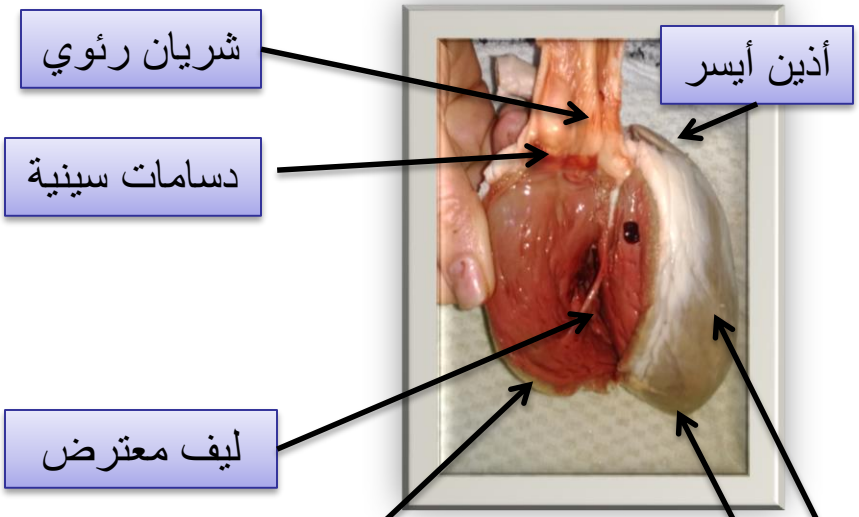

2

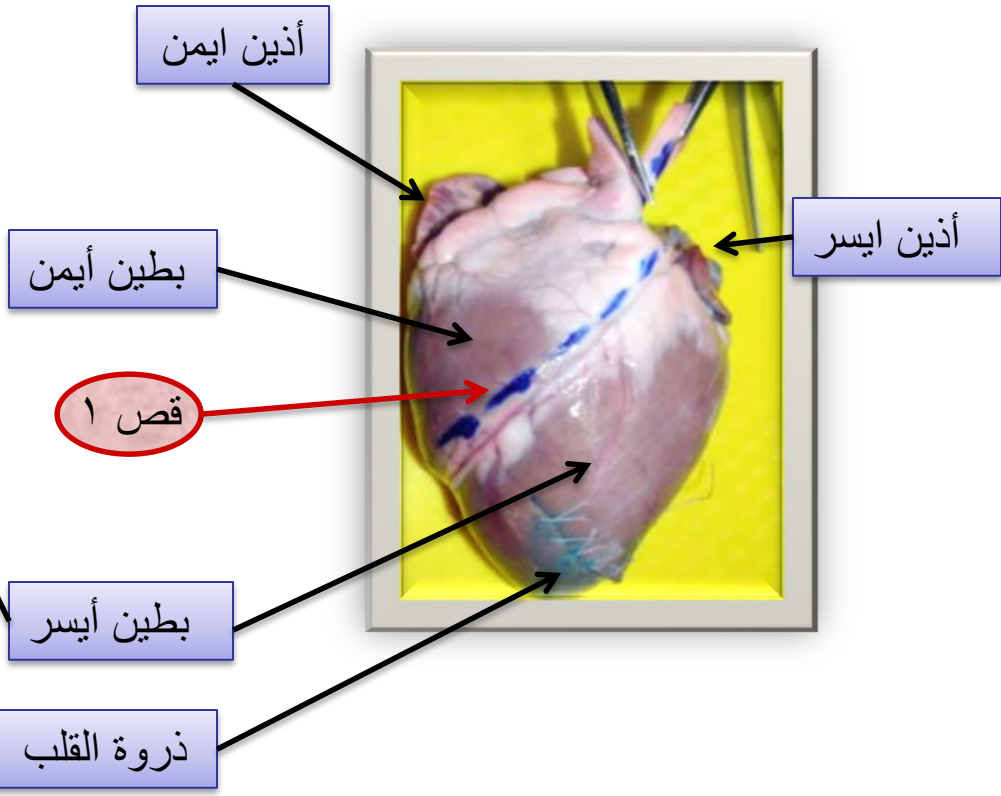

1

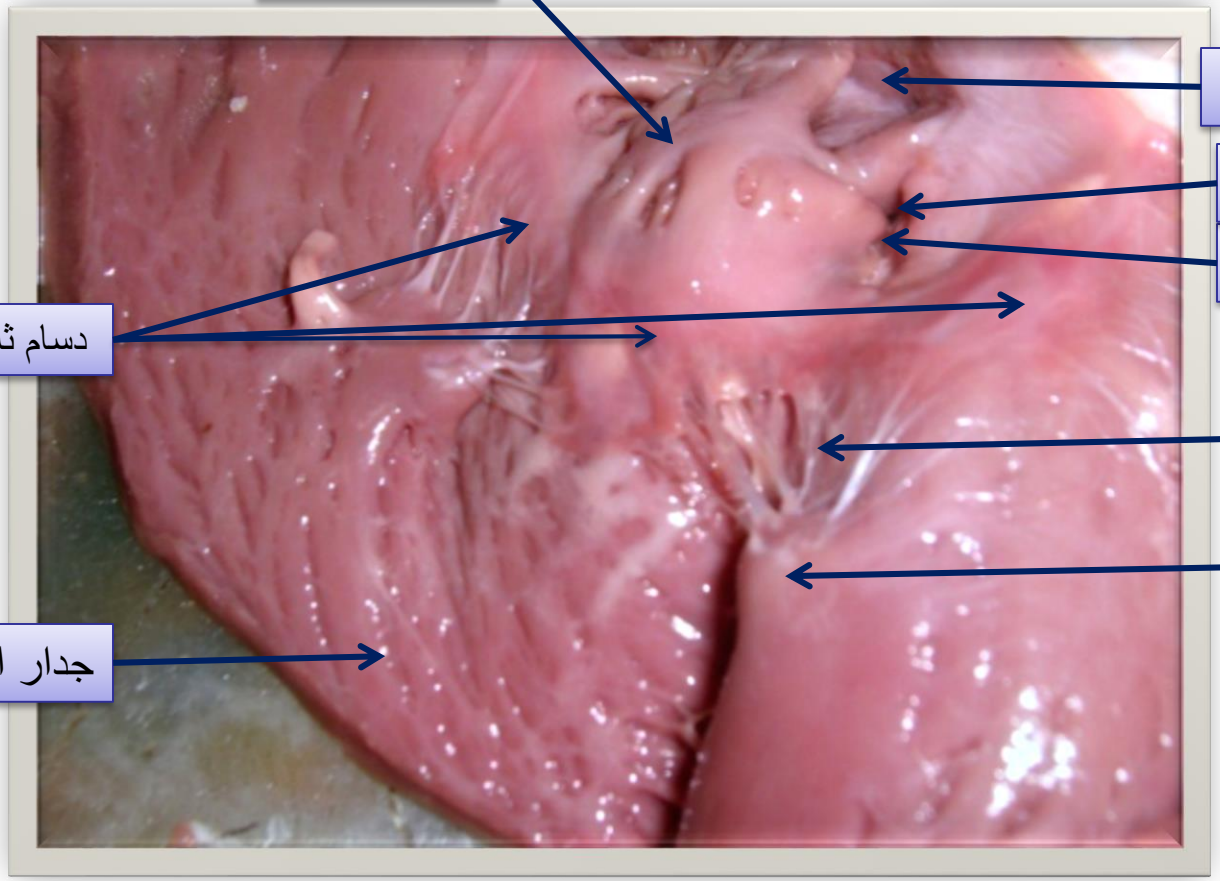
أذين أيمن
فتحة وريد أجوف علوي
فتحة وريد أجوف سفلي
فتحة وريد إكليلي
دسام ثلاثي الشرف
ألياف وترية
عمد لحمية
جدار البطين الأيمن

النصف الأيمن للقلب

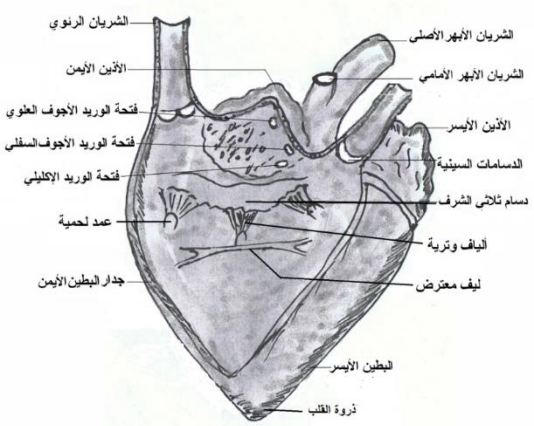

صورة تخطيطية

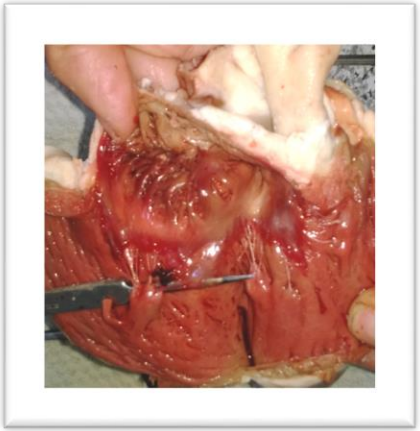

صورة واقعية

خطوات تشريح النصف الأيسر للقلب

1

2

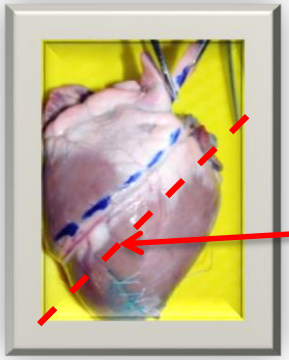

3

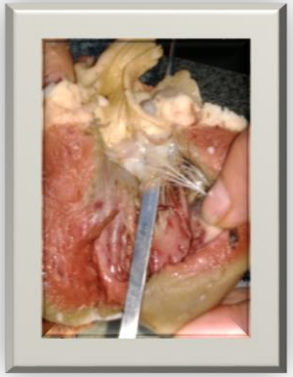
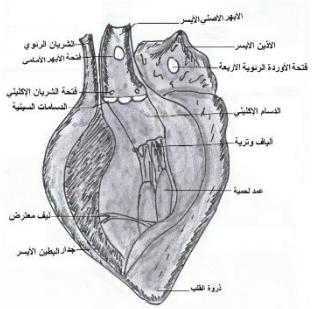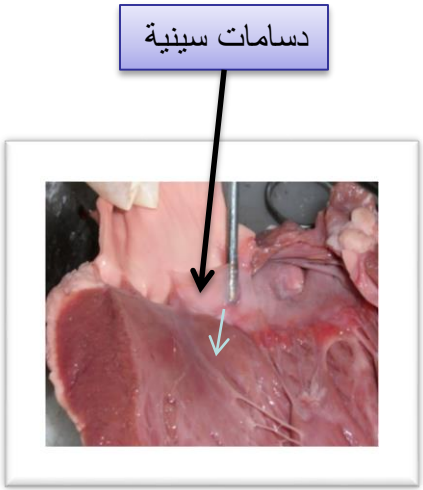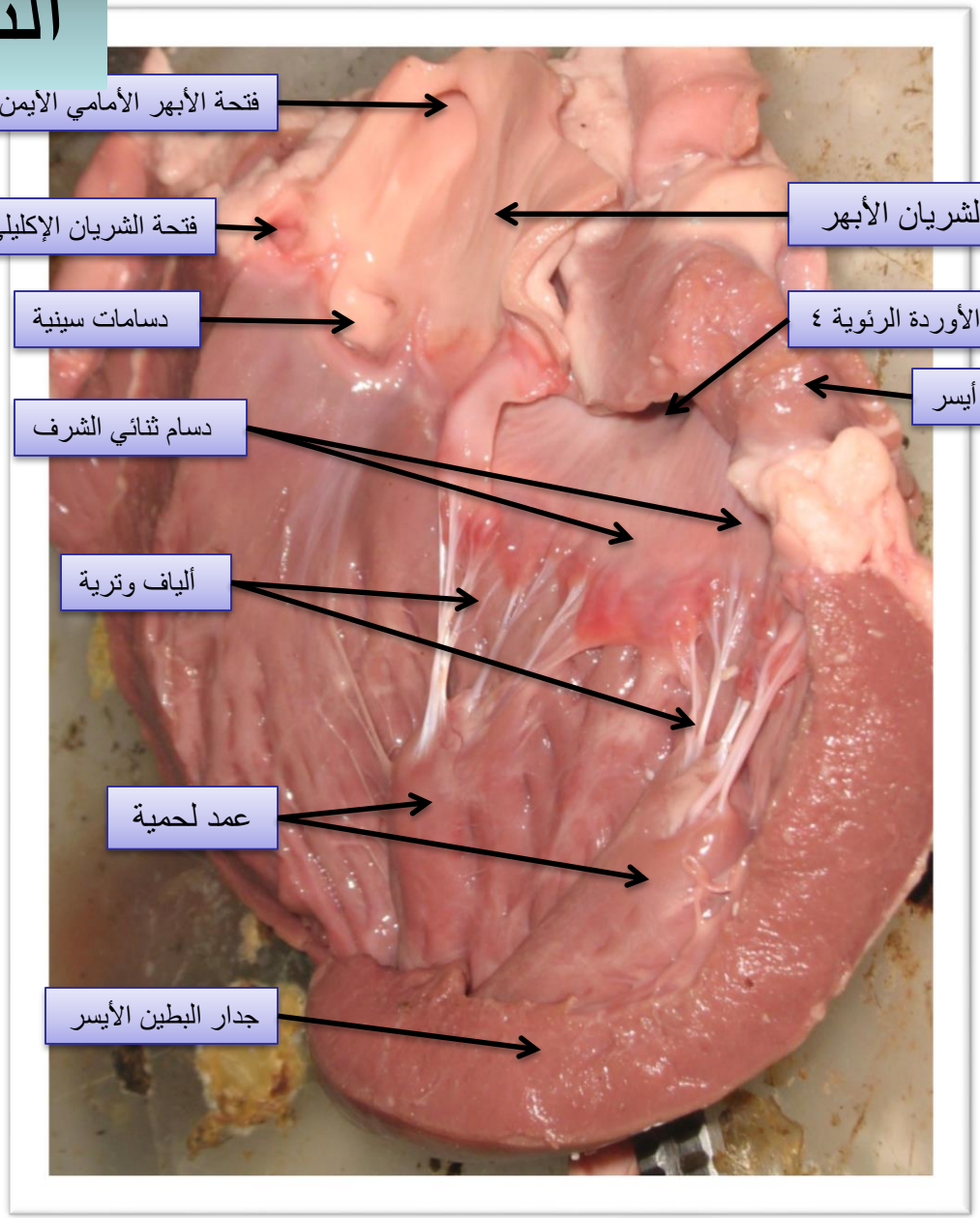
النصف الأيسر للقلب